

## IV - Estudo Imagiológico do Abdómen

### SUMÁRIO

7. Pneumoperitoneu e derrame peritoneal

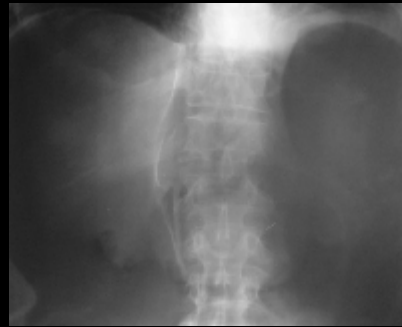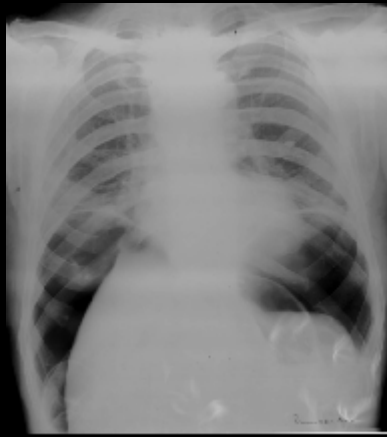
8. Estudos contrastados do tubo digestivo

## Pneumoperitoneu

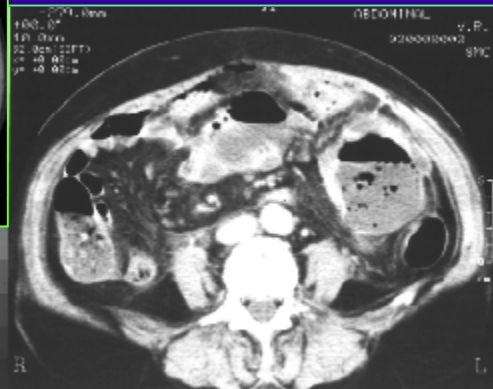
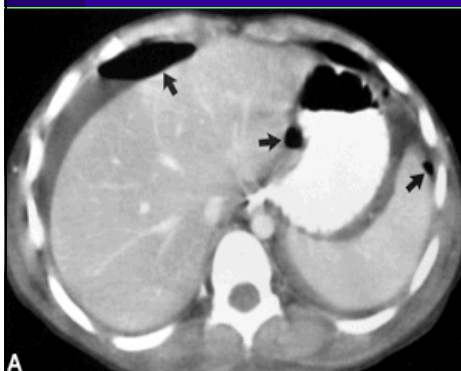
### Diagnóstico Radiológico

- Radiografia tórax (em pé)
  - calote gasosa sub-frénica
- **Alternativas**
  - Radiografia do Abdómen com raios horizontais
    - decúbito lateral esquerdo
    - decúbito dorsal
  - *Rx abdómen c/raios verticais*
    - sinal da dupla parede (sinal de Rigler)
- TAC

# Pneumoperitoneu



# Pneumoperitoneu

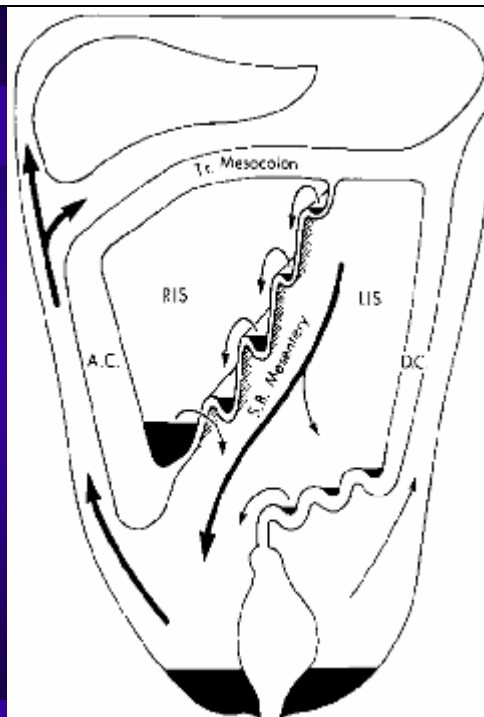
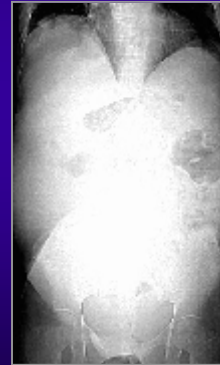


## Derrame Peritoneal

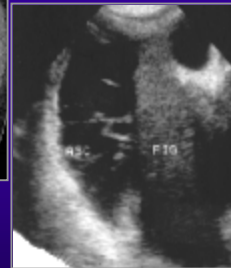
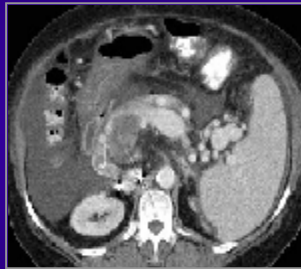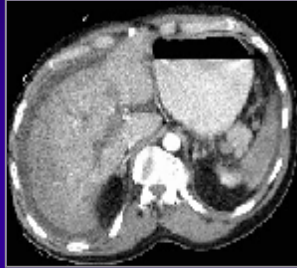
- Aumento da densidade radiológica (opacidade)
- Desvio de ansas contendo gás

### • Porções declive do abdómen

- escavação pélvica
- goteiras parieto-cólicas
- desvio cólon do faixa adiposa do flanco
- centralização de ansas intestinais



## Derrame Peritoneal



## Derrame Peritoneal

- Derrame
  - Ascite
  - Sangue (hemoperitoneu)
  - BÍlis
- Livre ou septado

- Ecografia
- TAC

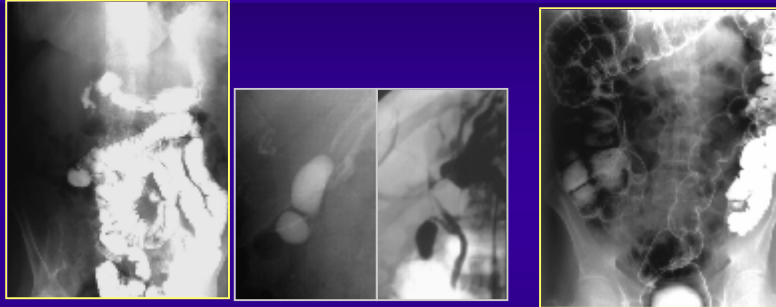
## Estudos Contrastados do Tubo Digestivo

1. tipos de contraste
2. técnicas de estudo (nomenclaturas)
3. preparação e desenrolamento do exame
4. limitações e contra-indicações
5. anatomia radiológica

## Estudos Contrastados do Tubo Digestivo

- **Tipos de contraste**
  - **positivos**
    - sulfato de bário
    - iodados hidrossolúveis
  - **negativos**
    - ar, CO<sub>2</sub>
  - **duplo contraste (ar + Ba)**

## Estudos Contrastados do Tubo Digestivo



**C. positivo**

**Duplo contraste**

## Estudos Contrastados do Tubo Digestivo

### Técnicas de Estudo

- Estudos baritados
- Simples
  - camada fina (mucosografia)
  - repleção (distensão)
- Duplo contraste (mucosografia + distensão)

## Estudos Contrastados do Tubo Digestivo

### • Nomenclaturas

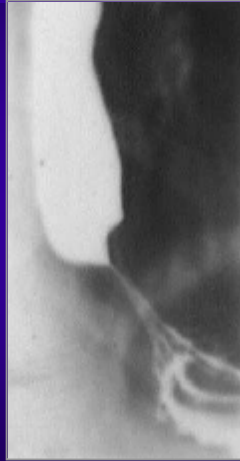- **Trânsitos (por ingestão)**
  - esofágico
  - gastro-duodenal
  - intestino delgado
  - intestino grosso
- **Enteroclise (perfusão por sonda em D3)**
  - intestino delgado
- **Clister (opacificação retrógrada)**
  - cólon

## Estudos Contrastados do Tubo Digestivo

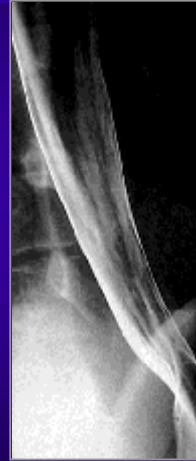### Estudos baritados com duplo contraste

- **Trânsito esofágico**
- **Trânsito gastro-duodenal**
  - Técnica bifásica
    - duplo contraste e repleção
- **Enteroclise (Ba + ar ou metilcelulose)**
- **Clister com duplo contraste**
- **Técnicas especiais**
  - pneumocólon per-oral (d.inflam.intest.)
  - duodenografia hipotónica (histórico)

Estudos contrastados do tubo digestivo - Esófago




repleção

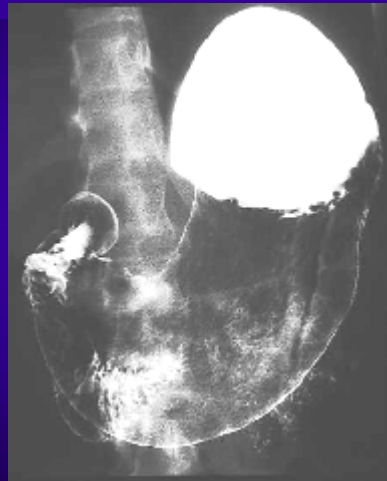

duplo contraste

Estudos contrastados do tubo digestivo - Estômago



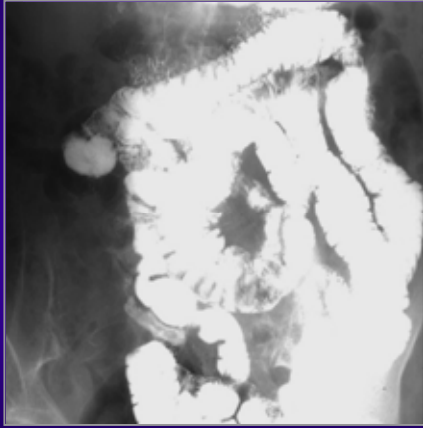
repleção



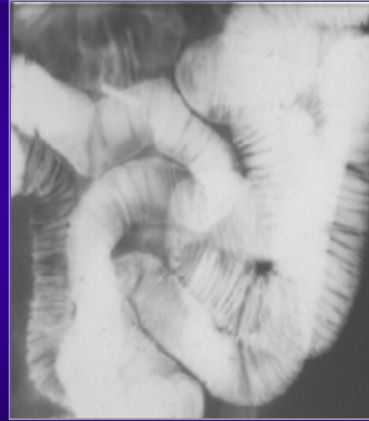duplo contraste



Estudos contrastados do tubo digestivo - I. delgado

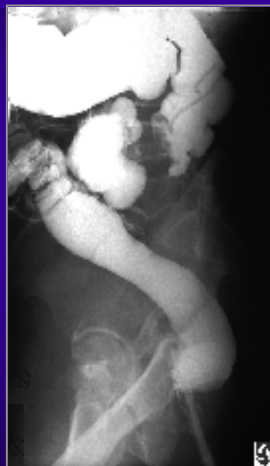

Trânsito intestino delgado  
(ingestão)

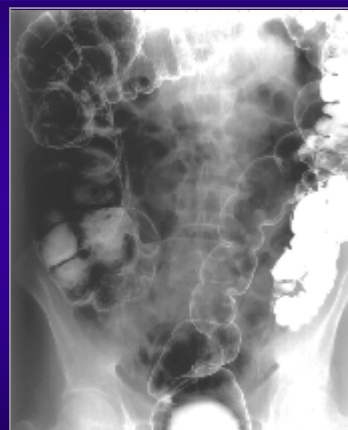

Enteroclise - duplo contraste  
(Ba+metilcelulose)

Estudos contrastados do tubo digestivo - Cólon



Clister opaco simples

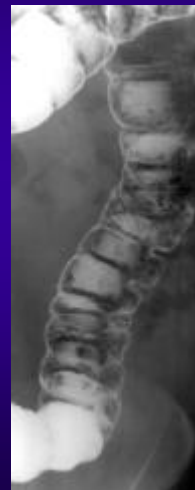
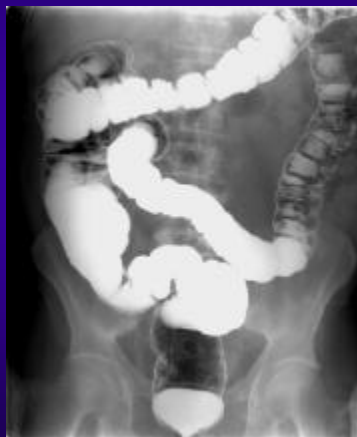
Clister com duplo contraste

## Preparação para os exames contrastados do tubo digestivo

- **Trânsito esófago-gastro-duodenal**
  - jejum
  - não ingerir líquidos
  - se estase gástrica - aspirações prévias por sonda N-G
- **Trânsito do Intestino Delgado**
  - Jejum
  - entubação duodenal se enteroclise
- **Clister (simples e DC)**
  - rigorosa limpeza cólica (clisteres limpeza, etc.)
  - dieta pobre em resíduos (fibras)

## Clister DC e limpeza intestinal



•  
•  
•

## Limitações e contra-indicações dos exames contrastados do tubo digestivo

- **Gerais**

- Doentes não colaborantes
- Enfarte miocárdio recente

- **Ao uso de Bário**

- perfuração ou fístulas (hidrossolúveis)
- per os em casos de obstrução baixa

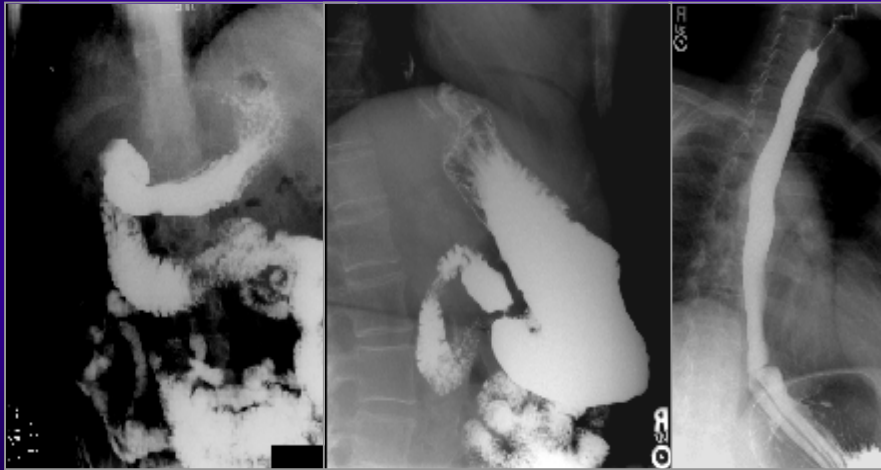
- **Contra-indicações absolutas**

- D.inflamatória intestinal em fase activa
  - Megacólon tóxico
  - Enfarte mesentérico
- •  
•  
•  
•  
•  
•

•  
•  
•

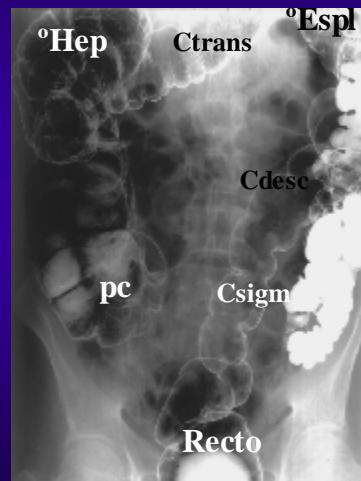
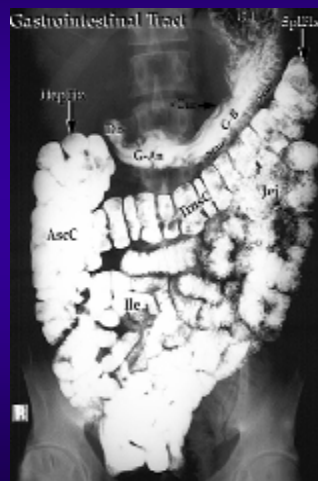## • Desenrolamento do exame

- opacificação progressiva sob controlo fluoroscópico
  - obtenção de imagens
    - seriadas (séries)
    - filmes de conjunto
  - **Reconhecimento da incidência utilizada**
    - verificar posição da coluna vertebral
      - Frente/Perfil/Oblíqua)
  - **Reconhecimento da posição do paciente**
    - posição relativa Ba/ar
      - decúbito ventral ou dorsal
    - com nível horizontal Ba/ar:
      - decúbitos laterais ou ortostatismo
- •  
•  
•  
•  
•  
•



Frente em decúbito ventral    Perfil em ortostatismo    Oblíqua em ortostatismo

## Tubo Digestivo



⋮  
**Dolichosigma**

